

Η αγγειακή αβεστοποίηση σε ασθενείς με χρόνια νεφρική ανεπάρκεια

Γ. Ευστρατιάδης
Α. Κυβεντίδης
Μ. Διαμαντίδης

Περίληψη

Η αγγειακή αβεστοποίηση, ιδιαίτερα μάλιστα η αβεστοποίηση των στεφανιαίων, παρατηρείται σχεδόν σε όλα τα άτομα της προχωρημένης ηλικίας (>65 ετών) και, όταν είναι σημαντική, συνδέεται με αυξημένο κίνδυνο εκδήλωσης εμφράγματος του μυοκαρδίου. Η αγγειακή αβεστοποίηση, στα πλαίσια της αβεστοποίησης των μαλακών μορίων, παρατηρείται με ιδιαίτερη συχνότητα και βαρύτητα στους ασθενείς με χρόνια νεφρική ανεπάρκεια τελικού σταδίου. Μέχρι πρόσφατα, εθεωρείτο παθητική διαδικασία απότοκη του αυξημένου γινόμενου ασβεστίου – φωσφόρου, σήμερα όμως πιστεύεται ότι πρόκειται για μια ενεργητική κυτταρική διαδικασία, που υπόκειται σε πολύπλοκους ρυθμιστικούς μηχανισμούς. Εντοπίζεται συνήθως στο μέσο χιτώνα των αρτηριών, προκαλώντας σκλήρυνση του αγγειακού τοιχώματος και μαζί με την αβεστοποίηση του έσω χιτώνα, η οποία συνδέεται με την αθηροσκλήρωση, ευθύνονται σε σημαντικό βαθμό για την εμφάνιση καρδιαγγειακών εκδηλώσεων στους ασθενείς με χρόνια νεφρική ανεπάρκεια. Περιγράφονται οι μηχανισμοί και οι κύριοι παράγοντες, που ευνοούν ή αναστέλλουν την αγγειακή αβεστοποίηση, καθώς και τα διαθέσιμα θεραπευτικά μέσα για την αντιμετώπισή της.

Λέξεις κλειδιά: αβεστοποίηση, καρδιαγγειακή νόσος, οστεοποίηση, στεφανιαία νόσος, ΧΝΑ.

Εισαγωγή

Η αγγειακή αβεστοποίηση ως γενικό φαινόμενο, αλλά και η αβεστοποίηση των στεφανιαίων ειδικότερα, παρατηρείται σχεδόν σε όλους τους ανθρώπους άνω των 65 ετών. Μεγαλύτερη επίπτωση και βαρύτητα της νόσου εμφανίζεται σε ασθενείς με χρόνια νεφρική ανεπάρκεια (ΧΝΑ) τελικού σταδίου¹⁻³.

Μελέτες των στεφανιαίων αρτηριών με νέες μη επεμβατικές τεχνικές, όπως είναι η αξονική τομογραφία ηλεκτρονικής δέσμης (electron beam computed tomography) και το ενδαγγειακό υπερηχογράφημα (intravascular ultrasound), έχουν επιβεβαιώσει την αντίληψη ότι, στο γενικό πληθυσμό, πάνω από το 70% των αθηροσκληρωτικών πλακών που παρατηρούνται στους ηλικιωμένους (>65 ετών) είναι αβεστοποιημένες⁴. Στο γενικό επίσης πληθυσμό, επιδημιολογικές μελέτες έχουν δείξει ότι η αγγειακή αβε-

στοποίηση συσχετίζεται θετικά με τη διεύρυνση της αθηροσκληρωτικής πλάκας και συνδέεται με αυξημένο κίνδυνο εμφράγματος του μυοκαρδίου, περιφερικής ισχαιμικής αγγειοπάθειας και θνησιμότητας μετά από αγγειοπλαστική⁵⁻⁸.

Η αγγειακή ασβεστοποίηση των ασθενών του τεχνητού νεφρού (TN) έχει κινησει το ενδιαφέρον των νεφρολόγων από τις πρώτες μέρες της αιμοκάθαρσης. Σε έρευνα που έγινε το 1976 σε ασθενείς με ΧΝΑ, διαπιστώθηκε ότι ασβεστοποίηση εμφάνιζαν το 30% των ασθενών της ηλικιακής ομάδας 15-30 ετών και το 50% των ασθενών της ηλικιακής ομάδας 40-50 ετών. Η συχνότερη θέση ασβεστοποίησης ήταν οι αρτηρίες των σφυρών, ακολουθούμενες σε συχνότητα από την κοιλιακή αορτή, τις αρτηρίες των κάτω άκρων, της πύελου, των άνω άκρων και των καρπών. Ευρήματα αυτοψιών που διενεργήθηκαν σε ασθενείς με ΧΝΑ το 1969 και το 1977, έδειξαν εκτεταμένη ασβεστοποίηση των μαλακών μορίων, που περιλάμβανε την αγγειακή ασβεστοποίηση στο 50-80% των ασθενών^{9,10}. Η αγγειακή ασβεστοποίηση έχει αναγνωριστεί εδώ και 150 χρόνια και, μέχρι πρόσφατα, εθεωρείτο μια παθητική διαδικασία, που προκαλείται από την αύξηση του γινομένου ασβεστίου και φωσφόρου στο αίμα, τη βλάβη των ιστών και τη νέκρωσή τους. Σήμερα, υπάρχουν σοβαρά ευρήματα, που αποδεικνύουν ότι η αγγειακή ασβεστοποίηση είναι μία ενεργητική κυτταρική διαδικασία, η οποία υπόκειται σε ρυθμιστικούς μηχανισμούς και έχει κοινά χαρακτηριστικά με το σχηματισμό του εμβρυϊκού οστού και τους μηχανισμούς αποκατάστασης των οστών¹¹⁻¹⁹.

Ιστολογία της αγγειακής ασβεστοποίησης

Ιστοπαθολογικά, διακρίνονται δύο ξεχωριστές μορφές αγγειακής ασβεστοποίησης, του έσω και του μέσου χιτώνα. Αυτές οι δύο μορφές αποτελούν ανεξάρτητες οντότητες και μπορεί να συνυπάρχουν στο ίδιο αγγείο. Προκαλούνται από διαφορετικούς παθογενετικούς μηχανισμούς και έχουν ιδιαίτερα χαρακτηριστικά, τα οποία είναι:

A. Η ασβεστοποίηση του **έσω** χιτώνα των αγγείων:

- 1) Εντοπίζεται στα μεγάλα αγγεία και τα στεφανιαία.
- 2) Σχετίζεται με υπερχοληστερόλη-αθηροσκληρωση.
- 3) Συνοδεύεται από υπερπλασία του έσω χιτώνα.

4) Οι βλάβες ασβεστοποιούνται σταδιακά και επεκτείνονται από τον έσω στο μέσο χιτώνα.

B. Η ασβεστοποίηση του **μέσου** χιτώνα των αγγείων:

1) Μπορεί να αναπτυχθεί και σε μικρά αγγεία και αρτηριόλια.

2) Είναι ανεξάρτητη από την αθηροσκληρωση του έσω χιτώνα.

3) Δε σχετίζεται με τα αφρώδη κύτταρα, τα πρώιμα κύτταρα της αθηρογένεσης.

4) Σταδιακά, σχηματίζεται ένα στρώμα από κρυστάλλους ασβεστίου, που περιβάλλεται από λεία μυϊκά κύτταρα και οστεοκύτταρα.

Γενικά, η ασβεστοποίηση του έσω χιτώνα προκύπτει ως επιπλοκή της διαδικασίας της αθηρογένεσης, ενώ η ασβεστοποίηση του μέσου χιτώνα, που ονομάζεται και ασβεστοποίηση του Mönckeberg, είναι ανεξάρτητη οντότητα^{15,20-22}.

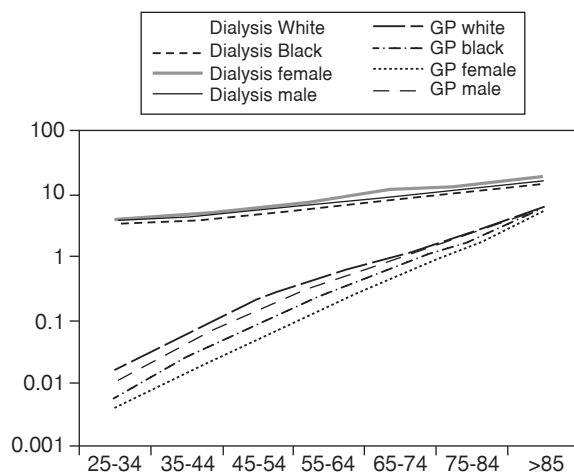
Η ασβεστοποίηση ως παράγοντας καρδιαγγειακού κινδύνου στη ΧΝΑ τελικού σταδίου

Όπως βρέθηκε από επιδημιολογικές μελέτες, η καρδιαγγειακή νόσος είναι η πρώτη αιτία θνητότητας στους αιμοκαθαιρόμενους ασθενείς. Έχει υπολογιστεί ότι ο κίνδυνος καρδιαγγειακής νόσου στους νεφροπαθείς είναι πολλαπλάσιος σε σχέση με τον υπόλοιπο πληθυσμό. Αυτή η διαφορά είναι τόσο μεγάλη που δε μπορεί να εξηγηθεί μόνο από τους παράγοντες κινδύνου του γενικού πληθυσμού. Επομένως, φαίνεται ότι οι ασθενείς με ΧΝΑ τελικού σταδίου εκτίθενται σε πολύ περισσότερους και σοβαρότερους παράγοντες κινδύνου εκδήλωσης καρδιαγγειακών αθηροσκληρωτικών νοσημάτων (Εικ. 1)²³.

Μέχρι πρόσφατα, επικρατούσε η άποψη πως η διαδικασία της αιμοκάθαρσης και οι συχνές συνοδοί νόσοι, όπως η υπέρταση και η υπερομοκυστεϊναιμία, αποτελούν τους πρόσθετους παράγοντες κινδύνου. Παρόλα αυτά, η διόρθωση μερικών από τους παράγοντες αυτούς δε μείωσε τη θνητότητα. Επομένως, τίθεται το ερώτημα: είναι και η ασβεστοποίηση (και ποιος τύπος ασβεστοποίησης) παράγοντας κινδύνου για την ανάπτυξη καρδιαγγειακής νόσου στους ασθενείς με ΧΝΑ τελικού σταδίου;

Μορφές ασβεστοποίησης στη ΧΝΑ

Επιβεβαιώθηκε πρόσφατα ότι η κύρια μορφή ασβεστοποίησης (σε σχετικά νέους ουραιμικούς



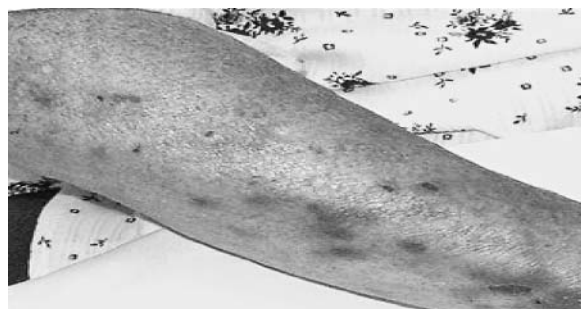Εικ. 1. Καρδιαγγειακός κίνδυνος μεταξύ ατόμων του γενικού πληθυσμού και ασθενών τελικού σταδίου νεφρικής ανεπάρκειας. Διακρίνεται η μεγάλη διαφορά της θνησιμότητας. (Από τη βιβλιογραφική αναφορά 23). Dialysis: αιμοκαθαιρόμενοι ασθενείς. GP: general population: γενικός πληθυσμός.

ασθενείς) είναι του μέσου χιτώνα και όχι του έσω χιτώνα. Κατά την εξέταση επιγαστρικών αρτηριών, που αφαιρέθηκαν κατά τη διάρκεια νεφρικών μεταμοσχεύσεων, παρατηρήθηκε μέτρια ασβεστοποίηση σε 5 από τα 41 αγγεία που εξετάστηκαν και σοβαρού βαθμού ασβεστοποίηση σε 7 αγγεία. Σε όλες τις περιπτώσεις, η ασβεστοποίηση αφορούσε το μέσο χιτώνα και μόνο 2 αρτηρίες παρουσίαζαν ταυτόχρονα ασβεστοποίηση του μέσου και έσω χιτώνα³.

Σε άλλη πρόσφατη μελέτη ασθενών με ΧΝΑ τελικού σταδίου, διαπιστώθηκε ότι οι ασθενείς με ασβεστοποιήσεις του έσω χιτώνα ήταν μεγαλύτεροι σε ηλικία και χαρακτηρίζονταν από την παρουσία τυπικών παραγόντων κινδύνου (π.χ. κάπνισμα και υπερχοληστερόλαια). Αντίθετα, οι ασθενείς με ασβεστοποιήσεις του μέσου χιτώνα ήταν νεότεροι, χαρακτηρίζονταν από μακρύτερης διάρκειας υποκατάσταση της νεφρικής λειτουργίας με αιμοκάθαρση και εμφάνιζαν αύξηση του γινομένου ασβεστίου-φωσφόρου στο αίμα τους²⁴.

Ασβεστοποιητική ουραιμική αρτηριο-λοπάθεια

Οι Coates και συν.²⁵ πρώτοι ανέφεραν τον όρο ασβεστοποιητική ουραιμική αρτηριο-λοπάθεια το 1998, περιγράφοντας την ασβεστοποίηση του μέσου χιτώνα των μικρών αρτηριών του δέρματος σε ασθενείς με ΧΝΑ. Η ασβεστοποίηση αυτή προ-



Εικ. 2. Χαρακτηριστική εικόνα ασβεστοποιητικής ουραιμικής αρτηριο-λοπάθειας (calciphylaxis).

καλεί απόφραξη των αρτηριολίων και νέκρωση του δέρματος (calciphylaxis) (Εικ. 2). Είναι αξιοσημείωτο πως η ασβεστοποίηση του μέσου χιτώνα των αρτηριολίων δεν μπορεί να διακριθεί στο μικροσκόπιο από την ασβεστοποίηση του μέσου χιτώνα των μεγάλων αρτηριών του ποδιού, που περιέγραψε ο Mönckeberg.

Διαγνωστικές μέθοδοι

Οι δύο κυριότερες μέθοδοι διάγνωσης της αγγειακής ασβεστοποίησης είναι η electron beam computed tomography και η multislice spiral computed tomography (ειδικές μορφές αξονικής τομογραφίας)²⁶. Σημαντικά μειονεκτήματα των δύο παραπάνω τεχνικών είναι ότι δεν μπορούν να διαχωρίσουν την ασβεστοποίηση του μέσου από την αντίστοιχη του έσω χιτώνα και ότι δεν μπορούν να εφαρμοστούν σε ασθενείς με κολπική μαρμαρυγή. Άλλες λιγότερο συχνές μέθοδοι περιλαμβάνουν το διαγγειακό υπερηχογράφημα, την ηχοκαρδιογραφία, την αγγειογραφία και το μαγνητικό συντονισμό.

Συνολικά, οι παραπάνω ευαίσθητες και μη επεμβατικές τεχνικές έχουν αυξήσει την ικανότητα διάβαθμισης της ασβεστοποίησης και, έτσι, έχουν προωθήσει την έρευνα σε ασθενείς με ΧΝΑ, έρευνα που παρουσιάζει εξαιρετικό ενδιαφέρον, παρά την έλλειψη συγκριτικών μελετών πριν το 1990²⁷.

Η μέθοδος εκλογής για την απεικόνιση των αθηρωματικών βλαβών του έσω χιτώνα είναι η αγγειογραφία με χρήση σκιαστικού. Από το έλλειμμα πλήρωσης που αποκαλύπτεται στον αυλό του αγγείου, συμπεραίνεται και ο βαθμός της στένωσης του αγγείου. Αυτό όμως δεν είναι εφικτό στην ασβεστοποίηση του μέσου χιτώνα, διότι οι βλάβες δεν επηρεάζουν τον αυλό του αγγείου. Άρα, η αγγειογραφία με σκιαστικό δεν παρέχει πληροφορίες στην ασβεστοποίηση του μέσου χιτώνα²⁸.

Κλινικές επιπτώσεις της ασβεστοποίησης

Οι London και συν. έδειξαν ότι η ασβεστοποίηση των αρτηριών συνδέεται με μικρή αύξηση της συστολικής αρτηριακής πίεσης και παράλληλη ελάττωση της διαστολικής πίεσης²⁹. Η σκλήρυνση (stiffness) του μέσου χιτώνα των αρτηριών οδηγεί στην απώλεια της διατασιμότητας των αγγείων αυτών και, συνεπώς, στην αύξηση των περιφερικών αντιστάσεων. Αυτές οι αιμοδυναμικές διαταραχές οδηγούν σε υπερτροφία της αριστερής κοιλίας της καρδιάς και ελάττωση της αιματικής ροής των στεφανιαίων αγγείων κατά τη διαστολή³⁰⁻³².

Επιπρόσθετα, σε έρευνα που κράτησε 6 έτη, επιβεβαιώθηκε η στενή συσχέτιση ανάμεσα στην αγγειακή ασβεστοποίηση και τη συνολική θνητότητα στους ασθενείς με ΧΝΑ³³. Φαίνεται, λοιπόν, ότι υπάρχουν ενδείξεις, που συνδέουν την ασβεστοποίηση των στεφανιαίων (τόσο του έσω, όσο και του μέσου χιτώνα) με καρδιαγγειακές εκδηλώσεις. Χρειάζονται, όμως, προοπτικές και καλά σχεδιασμένες κλινικές μελέτες για να αποδειχθεί αν και κατά πόσο η ασβεστοποίηση των αρτηριών είναι ανεξάρτητος παράγοντας κινδύνου εμφάνισης καρδιαγγειακής εκδήλωσης.

Μηχανισμοί της ασβεστοποίησης

Η ασβεστοποίηση εθεωρείτο μέχρι πρόσφατα μια παθητική διαδικασία που εξαρτάται μόνο από:

1) το αυξημένο επίπεδο φωσφόρου του αίματος, 2) το αυξημένο γινόμενο ασβεστίου - φωσφόρου, που καθορίζει τη διαλυτότητα στα βιολογικά υγρά του αντίστοιχου άλατος, 3) την ημερήσια πρόσληψη του ασβεστίου και 4) τον υπερπαραθυρεοειδισμό.

Όμως, όπως διαπιστώθηκε ύστερα από προοπτικές μελέτες ουραιμικών ασθενών, πέντε στους εννέα ασθενείς ανέπτυξαν ασβεστοποιητική ουραιμική αρτηριοπάθεια, παρόλο που το γινόμενο ασβεστίου-φωσφόρου ήταν φυσιολογικό³⁴. Επομένως, συνυπάρχουν και άλλοι κυτταρικοί μηχανισμοί, που εμπλέκονται στη διαδικασία της ασβεστοποίησης.

Ο ρόλος του φωσφόρου

Ο φωσφόρος παίζει σημαντικό ρόλο στη διαδικασία της ασβεστοποίησης. Για παράδειγμα, όταν φυσιολογικά ανθρώπινα λεία μυϊκά αορτικά κύτταρα καλλιεργήθηκαν για 9 ημέρες σε διάλυμα που περιείχε φυσιολογική συγκέντρωση φωσφό-

ρου (1,4 mmol/L), δεν παρατηρήθηκε ασβεστοποίηση. Ωστόσο, όταν τα ίδια κύτταρα εκτέθηκαν σε συγκέντρωση φωσφόρου 2 mmol/L για το ίδιο χρονικό διάστημα, τότε σχηματίστηκε βιοαπατίτης, μια μορφή ιζήματος ασβεστίου και φωσφόρου³⁵.

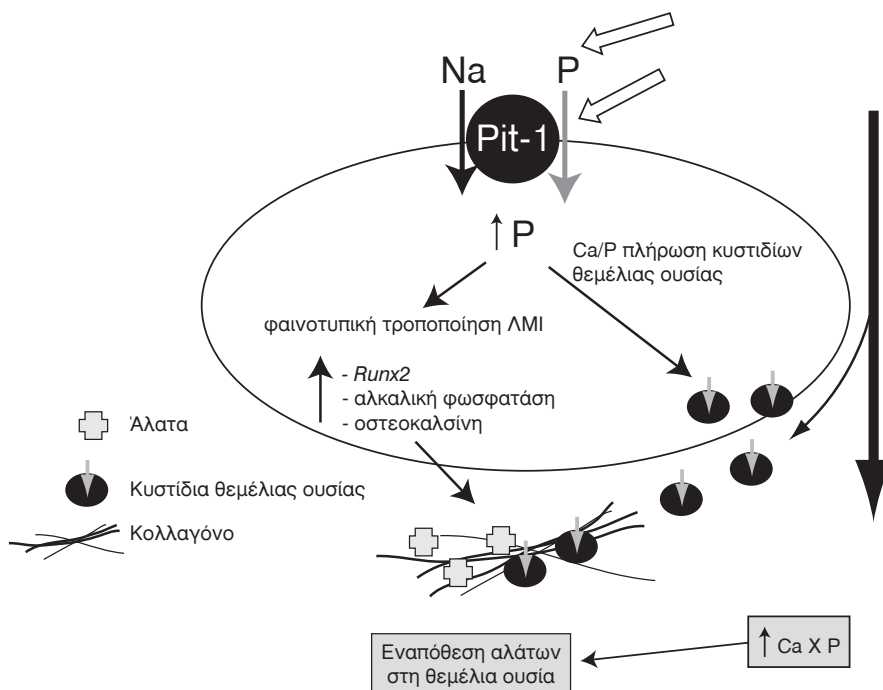
Ο σχηματισμός βιοαπατίτη από τα αγγειακά λεία μυϊκά κύτταρα μπορεί να ανασταλεί εντελώς από το φωσφονοφορμικό οξύ, έναν ανταγωνιστή του συμμεταφορέα φωσφόρου-νατρίου. Ο παραπάνω συμμεταφορέας είναι υπεύθυνος για την είσοδο του φωσφόρου μέσα στα κύτταρα. Αυτή η παρατήρηση αποδεικνύει ότι η κατακρήμνιση ασβεστίου και φωσφόρου και ο σχηματισμός ιζήματος δεν είναι απλά ένα παθητικό φυσικο-χημικό φαινόμενο, αλλά μια ενεργή κυτταρική διεργασία, που περιλαμβάνει αύξηση του ενδοκυττάριου φωσφόρου³⁶.

Ο αυξημένος ενδοκυττάριος φωσφόρος προκαλεί το σχηματισμό των στρωματικών κυστιδίων (matrix vesicles) με άγνωστους μηχανισμούς. Τα στρωματικά κυστίδια είναι σημαντικά στη διεργασία της οστεογένεσης³⁷.

Επιπλέον, η αύξηση του ενδοκυττάριου φωσφόρου διεγείρει την παραγωγή του core binding factor-1 (Cbfa-1), που αποτελεί κεντρικό μεταγραφικό παράγοντα στη διαδικασία της οστεογένεσης. Ακόμα, συνεισφέρει σε ποικίλες άλλες οστεοβλαστικές φαινοτυπικές μεταβολές των αγγειακών λείων μυϊκών κυττάρων, που περιλαμβάνουν την έκφραση της αλκαλικής φωσφατάσης στην επιφάνειά τους, την παραγωγή πρωτεϊνών που συνδέουν ασβέστιο (οστεοκαλσίνη-οστεοποντίνη) και την κατακρήμνιση εξωκυττάριας ουσίας (στρώματος) πλούσιας σε κολλαγόνο (Εικ. 3)³⁸.

Οι Moe και συν. έδειξαν *in vivo* ότι ο Cbfa-1, η αλκαλική φωσφατάση και η οστεοποντίνη, εμφανίζονται στις επασβεστωμένες αρτηρίες, όμως απουσιάζουν από τις μη-ασβεστοποιημένες αρτηρίες. Επιπλέον, ο ουραιμικός ορός προκάλεσε την έκφραση του Cbfa-1 στα αγγειακά κύτταρα, ανεξάρτητα από τα επίπεδα του φωσφόρου ή τον αποκλεισμό του συμμεταφορέα νατρίου-φωσφόρου. Αυτό καθιστά πιθανή την παρουσία απροσδιόριστων ως σήμερα τροποποιητών της ασβεστοποίησης, που δεν υπάρχουν στο φυσιολογικό ορό³⁹.

Διαταραχές στο μεταβολισμό του κυτταρικού φωσφόρου, καθώς και η κατακράτηση ουραιμικών τοξινών, ενεργοποιούν την πρωτεΐνη BMP 2 (bone morphogenic protein 2). Έπειτα από την ενεργοποίηση της BMP 2, ακολουθεί η ενεργοποίηση των γονιδίων Msx2 και Runx2/Cbfa1, τα οποία σχετίζονται με το σχηματισμό οστού και φυσιολογικά είναι



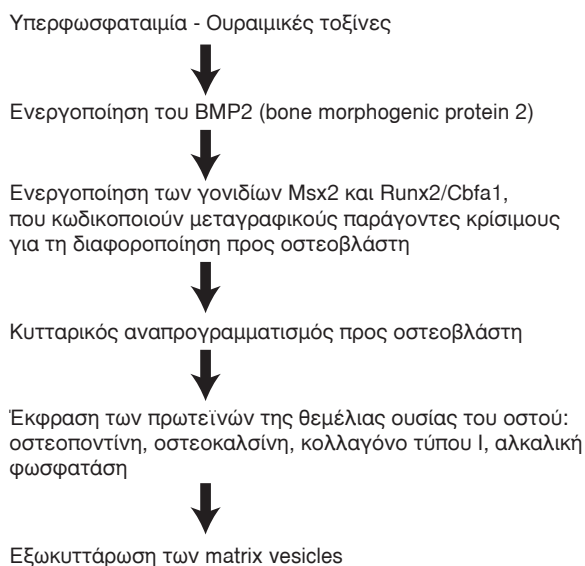
Εικ. 3. Προτεινόμενο πρότυπο για την επίδραση των αυξημένων επιπέδων ασβεστίου και φωσφόρου στα λεία μυϊκά κύτταρα. Η δράση αυτή ασκείται με δύο τρόπους: Πρώτον, το ασβέστιο και ο φωσφόρος αυξάνουν τη δραστηριότητα του συµμεταφορέα νατρίου-φωσφόρου και δεύτερον, τα αυξηµένα επίπεδα ασβεστίου αυξάνουν την έκφραση του mRNA του συµμεταφορέα. Ο αυξηµένος φωσφόρος ενεργοποιεί τα οστεογενετικά γονίδια, µε αποτέλεσµα να εξωκυτταρώνονται κυστίδια θεμέλιας ουσίας µε άλατα και κολλαγόνες ίνες τύπου I. (Από τη βιβλιογραφική αναφορά 55, τροποποιηµένη).

αδρανοποιηµένα⁴⁰. Αυτά κωδικοποιούν πρωτεΐνες-µεταγραφικούς παράγοντες κρίσιµους για τη διαφοροποίηση του κυττάρου προς οστεοβλάστη^{41,42}.

Το τελικό αποτέλεσµα είναι ο κυτταρικός αναπρογραµµατισµός προς οστεοβλάστη και η έκφραση των πρωτεϊνών της θεμέλιας ουσίας του οστού: οστεοποντίνη, οστική σιαλοπρωτεΐνη, BMP-2, οστεοκαλσίνη, κολλαγόνο τύπου I, αλκαλική φωσφατάση και matrix Gla protein. Στη συνέχεια, εξωκυτταρώνονται τα κυστίδια της θεμέλιας ουσίας (matrix vesicles), που δρουν ως πυρήνες οστέωσης (Εικ. 3)^{12,13,15,43,44}.

Εποµένως, µε αυτόν τον τρόπο, τα λεία μυϊκά κύτταρα του μέσου χιτών των αγγείων µεταµορφώνονται σε ασβεστοποιητικά κύτταρα, τα οποία µπορούν να παράγουν οστικούς παράγοντες, παρόµοιους µε αυτούς που παράγονται από τους οστεοβλάστες, να παράγουν δηλαδή οστικές πρωτεΐνες και να εξωκυτταρώνουν τα κυστίδια της θεμέλιας ουσίας. Έτσι, συζητείται αν πρέπει να αναφερόµαστε σε αυτή τη διαδικασία µε τον όρο ασβεστοποίηση ή µε τον όρο οστεοποίηση (Εικ. 4).

Ο καταρράκτης της οστεοποίησης



Εικ. 4. Παθογενετικός µηχανισµός της ασβεστοποίησης-οστεοποίησης.

Ο ρόλος της βιταμίνης D και του PTHrP

Τα λεία μυϊκά κύτταρα των αγγείων παρουσιάζουν ασβεστοποίηση όταν στην *in vitro* καλλιέργειά τους προστεθεί καλσιτριόλη. Ταυτόχρονα, προάγεται η σύνθεση της αλκαλικής φωσφατάσης, η οποία βρίσκεται σε μεγάλη αφθονία στα οστά, και καταστέλλεται η σύνθεση του PTHrP (πεπτιδίο που σχετίζεται με την παραθορμόνη-*parathormone related peptide*). Αντίθετα, αν προσθέσουμε σε ασβεστοποιούμενες καλλιέργειες διαφορετικές συγκεντρώσεις PTHrP εξωγενώς, τότε αναστέλλεται η παραγωγή της αλκαλικής φωσφατάσης και μειώνεται η εναπόθεση ασβεστίου με τρόπο δόσοεξαρτώμενο⁴⁵.

Ο ρόλος της υπερχοληστερολαιμίας και των μακροφάγων

Ο ρόλος της χοληστερόλης στην ενεργοποίηση των ασβεστοποιητικών αγγειακών κυττάρων έχει διευκρινιστεί πρόσφατα. Η οξειδωμένη LDL προάγει τη διαφοροποίηση των αγγειακών κυττάρων σε ασβεστοποιητικά κύτταρα (CVC) *in vitro*. Η οστεογενετική ασβεστοποίηση των αγγειακών κυττάρων γίνεται *in vivo* μόνο με την ενεργοποίησή τους από μακροφάγα της περιοχής^{46,47}. Ο TNF- α , που εκκρίνεται από τα μακροφάγα, έχει αποδειχθεί ότι προάγει την έκφραση της πρωτεΐνης BMP-2, η οποία προκαλεί τη μεταμόρφωση των αγγειακών κυττάρων σε οστεοβλάστες⁴⁸⁻⁵⁰.

Ο ρόλος άλλων παραγόντων

Διάφοροι άλλοι παράγοντες και καταστάσεις έχουν συσχετισθεί με αυξημένη ασβεστοποίηση. Ο αυξητικός παράγοντας των αιμοπεταλίων (*platelet derived growth factor-PDGF*) βρέθηκε ότι αυξάνει την ασβεστοποίηση των λείων μυϊκών κυττάρων μαζί με την παρουσία 2 mmol/L φωσφόρου. Ο PDGF προωθεί με δόσοεξαρτώμενο τρόπο την πρόσληψη φωσφόρου από τα κύτταρα και στη συνέχεια την ασβεστοποίηση, ακόμη και σε περιβάλλον με χαμηλότερα επίπεδα φωσφόρου³⁶.

Ο σακχαρώδης διαβήτης, ο οποίος συνοδεύεται από την παραγωγή προϊόντων προχωρημένης γλυκοζυλίωσης, οι διαταραχές στην ποσότητα της λεπτίνης του αίματος, ο μεγάλος συνολικός αριθμός των αιμοκαθάρσεων και η μεγάλη ηλικία των αιμοκαθαριζόμενων, καθώς και η χρήση φαρμάκων που συνδέονται με το φωσφόρο και περιέχουν ασβέστιο (*calcium containing phosphate binders*)

ενοχοποιήθηκαν για αυξημένη ασβεστοποίηση^{51,52}. Ένας αριθμός μελετών συσχετίζει την ασβεστοποίηση με τον υποσιτισμό, τη φλεγμονή, το αυξημένο ινωδογόνο, τη C αντιδρώσα πρωτεΐνη και την υπολευκωματιναίμια⁵³⁻⁵⁵.

Παράγοντες που παράγουν την ασβεστοποίηση

Κυστίδια της θεμέλιας ουσίας (*matrix vesicles*)

Η φυσιολογική μεταλλοποίηση του οστού γίνεται με την ορθή εναπόθεση υδροξυαπατίτη και τύπου I κολλαγόνων ινών. Ιστολογικά, μεταλλικά στοιχεία αρχικά εμφανίζονται στα *matrix vesicles* ή κυστίδια της θεμέλιας ουσίας. Αυτά τα κυστίδια που περιβάλλονται από κυτταρική μεμβράνη, εξωκυτταρώνονται από τους νεόπλαστους οστεοβλάστες και μεταναστεύουν στον εξωκυττάριο χαλαρό συνδετικό ιστό ή στον οστίτη ιστό. Αποτελούν πυρήνες οστέωσης και παρέχουν και τα απαραίτητα υλικά για να γίνει αυτό⁵⁶.

Οστεονεκτίνη, οστική σιαλοπρωτεΐνη, κολλαγόνο τύπου I

Η οστεονεκτίνη φαίνεται ότι βοηθά στο σχηματισμό οστού παρέχοντας πυρήνες οστέωσης²⁹. Η οστική σιαλοπρωτεΐνη είναι μια όξινη εξωκυττάρια γλυκοπρωτεΐνη του συνδετικού ιστού, η οποία μπορεί να συνδεθεί με το κολλαγόνο και να αποτελέσει πυρήνα οστέωσης. Οι φυσιολογικές αρτηρίες εκφράζουν ελάχιστα ή καθόλου την οστική σιαλοπρωτεΐνη, ενώ η έκφρασή της είναι μεγάλη στην αρτηριοσκλήρυνση του Mönckeberg και στην ασβεστοποίηση του μέσου χιτώνα στη XNA τελικού σταδίου^{3,15,57}. Ακόμη, σε πειράματα *in vitro*, το κολλαγόνο τύπου I προωθεί την ασβεστοποίηση του μέσου χιτώνα, δρώντας ως υπόστρωμα για την εναπόθεση των αλάτων⁵⁸.

Η κυτταρική απόπτωση

Η απόπτωση των κυττάρων παρέχει στον επιχώριο συνδετικό ιστό υπολείμματα φωσφολιπιδικών μεμβρανών και αποπτωτικά σωμάτια, τα οποία εξυπηρετούν την πυρηνοποίηση του υδροξυαπατίτη για το σχηματισμό οστίτη ιστού. Η απόπτωση των κυττάρων είναι μεγαλύτερη σε νοσήματα, όπως ο διαβήτης και η XNA, όπου, λόγω του οξειδωτικού στρες και των ουραιμικών τοξινών, προκαλείται νέκρωση των κυττάρων⁵⁹⁻⁶¹.

Φυσιικοί αναστολείς της ασβεστοποίησης

Οστεοποντίνη

Στά οστά, η οστεοποντίνη μπορεί να δεσμεύσει ασβέστιο και να μεσολαβήσει στην προσκόλληση των κυττάρων. Η συνύπαρξη της οστεοποντίνης με τη βιομεταλλοποίηση του συνδετικού ιστού και η ικανότητά της να συνδέεται και να κατευθύνει την ασβεστοποίηση, υποδηλώνουν ότι η οστεοποντίνη μπορεί να προωθεί την ασβεστοποίηση *in vivo*. Όμως, σε πειράματα *in vitro*, αν η οστεοποντίνη φωσφορυλιωθεί, αναστέλλει την εναπόθεση αλάτων και εμποδίζει τη διεύρυνση του πυρήνα του υδροξυαπατίτη. Αυτό σημαίνει ότι η μετα-μεταγραφική τροποποίηση της οστεοποντίνης μπορεί να ελέγξει την ασβεστοποιητική διαδικασία. Παρόλο το συγκεχυμένο ακόμη ρόλο της, τείνει να ταξινομηθεί στους αναστολείς της ασβεστοποίησης⁶²⁻⁶⁴.

Φετουίνη-A (*fetuin-A*)

Ένας αναστολέας της ασβεστοποίησης είναι η φετουίνη-A (*fetuin-A*) ή γλυκοπρωτεΐνη α₂-Heremans-Schmid (AHSG). Είναι μια πρωτεΐνη του ορού περίπου 60 kDa που συντίθεται από τα ηπατοκύτταρα. *In vitro*, η AHSG αποτελεί ένα ισχυρό αναστολέα του σχηματισμού υδροξυαπατίτη, ο οποίος ελαττώνει τη δημιουργία κρυστάλλων σε διαλύματα που περιέχουν ασβέστιο και φωσφόρο. *In vitro* αναστέλλει την κρυσταλλοποίηση του Ca και P, ακόμη και σε διαλύματα που δεν περιέχουν κύτταρα⁶⁵.

Στους ανθρώπους, τα επίπεδα της AHSG είναι σημαντικά ελαττωμένα σε ασθενείς με ΧΝΑ. Έτσι, ο ορός από αιμοκαθαρόμενους ασθενείς είναι λιγότερο αποτελεσματικός στην αναστολή κρυστάλλωσης ασβεστίου και φωσφόρου συγκριτικά με το φυσιολογικό ορό, ένα αποτέλεσμα που αναστρέφεται με την προσθήκη AHSG. Τα χαμηλά επίπεδα φετουίνης σχετίζονται με ελαττωμένη επιβίωση⁶⁶. Έχει υπολογιστεί ότι είναι υπεύθυνη για το 50% της αναστολής της ασβεστοποίησης του ορού του αίματος. Είναι αξιοσημείωτο ότι η σύνθεσή της μειώνεται με την παρουσία φλεγμονωδών παραγόντων.

Πρωτεΐνη matrix Gla (*matrix Gla protein-MGP*)

Το ίζημα ασβεστίου-φωσφόρου δε σχηματίζεται *in vivo* φυσιολογικά, πράγμα που οδηγεί στο συμπέρασμα ότι υπάρχουν φυσιικοί αναστολείς της ασβεστοποίησης. Η πρωτεΐνη matrix Gla (MGP), που εξαρτάται από τη βιταμίνη K, ήταν ο πρώτος

αναστολέας της ασβεστοποίησης που ανακαλύφθηκε. Σε μελέτη με MGP-knockout ποντίκια, που δε συνθέταν την παραπάνω πρωτεΐνη, τα τελευταία ανέπτυξαν σύντομα ασβεστοποίηση του μέσου χιτώνα στην αορτή, με επακόλουθο το θάνατό τους⁶⁷. Στους ανθρώπους, η MGP θεωρείται ως ένας κύριος τοπικός αναστολέας της ασβεστοποίησης⁵⁴.

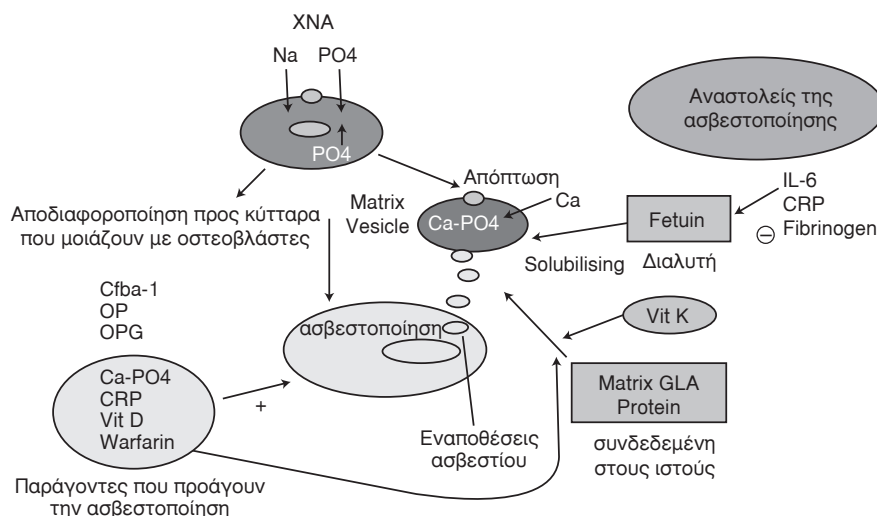
Η βαρφαρίνη αδρανοποιεί τη βιταμίνη K και κατ'επέκταση τη γ-καρβοξυλίωση της MGP. Επομένως, η MGP δεν είναι δραστική και γι' αυτό το λόγο, η βαρφαρίνη θεωρείται προδιαθεσικός παράγοντας για την ανάπτυξη ασβεστοποιητικής ουραιμικής αρτηριοπάθειας⁶⁸.

Μεταλλάξεις στο γονίδιο που κωδικοποιεί την πρωτεΐνη MGP προκαλούν το σύνδρομο Keutel, που χαρακτηρίζεται από ασβεστοποίηση των χόνδρων, περιφερική πνευμονική στένωση και υποπλασία προσώπου (αυτοσωματική υπολειπόμενη διαταραχή)⁶⁹. Συνοπτικά, οι παράγοντες της ασβεστοποίησης φαίνονται στην εικόνα 5.

Αντιμετώπιση της ασβεστοποίησης

Όπως έχει ήδη αναλυθεί, οι διαταραχές στη συγκέντρωση του ασβεστίου και του φωσφόρου οδηγούν σε ασβεστοποίηση του μέσου χιτώνα των αγγείων σε ασθενείς με νεφρική ανεπάρκεια τελικού σταδίου, γεγονός που φαίνεται ότι προκαλεί αυξημένο κίνδυνο θανάτου (κυρίως από καρδιαγγειακά επεισόδια). Σε ασθενείς που υποβάλλονται σε χρόνια αιμοκάθαρση, επίπεδα φωσφόρου ορού πάνω από 6,5 mg/dL και γινόμενο Ca x P πάνω από 72 mg²/dL² έχουν συσχετιστεί με αυξημένο κίνδυνο θανάτου. Η παρουσία ασβεστοποίησης στα στεφανιαία αγγεία έχει συσχετιστεί στους παραπάνω ασθενείς με γινόμενο Ca x P >55 mg²/dL². Το γινόμενο είναι υψηλότερο σε ασθενείς με ασβεστοποίηση των στεφανιαίων αγγείων, σε σύγκριση με τις χαμηλότερες τιμές του γινομένου σε ασθενείς που δεν παρουσιάζουν ασβεστοποίηση των στεφανιαίων αγγείων^{70,71}.

Η σπουδαιότητα ρύθμισης των επιπέδων του γινομένου Ca x P αναγνωρίζεται διεθνώς για την πρόληψη της αγγειακής ασβεστοποίησης και των επιπλοκών της σε ασθενείς με ΧΝΑ. Ο διατηρητικός περιορισμός της πρόσληψης φωσφόρου είναι σημαντικός, αλλά δεν αρκεί για τη ρύθμιση των επιπέδων του φωσφόρου στον ορό. Τέτοιες μακροχρόνιες δίαιτες δεν είναι πρακτικές, διότι έχουν πτωχή γεύση. Η αιμοκάθαρση απομακρύνει μικρή ποσότητα φωσφόρου, κατά πολύ λιγότερη όμως



Εικ. 5. Σχηματική απεικόνιση των μηχανισμών της ασβεστοποίησης. Τα λεία μνικά κύτταρα εκτίθενται σε περίσσεια εξωκυττάριου φωσφόρου και αυτό ενσωματώνεται ενδοκυττάρια με τη βοήθεια του συμμεταφορέα νατρίου-φωσφόρου. Καθώς αυξάνουν τα ενδοκυττάρια πλέον επίπεδα φωσφόρου, ορισμένα κύτταρα υφίστανται απόπτωση και τα κυτταρικά τους υπολείμματα χρησιμοποιούνται ως πυρήνες οστέωσης. Άλλα κύτταρα αποδιαφοροποιούνται και εκφράζουν οστικές μορφογενετικές πρωτεΐνες, ομοιάζοντας με οστεοβλάστες. Στο σχήμα, οι παράγοντες που προωθούν την ασβεστοποίηση διακρίνονται αριστερά και οι παράγοντες που την αναστέλλουν δεξιά. *Cbfa-1*: core binding factor 1, *OP*: οστεοπонтίνη, *OPG*: οστεοπρωτεγερίνη, (από τη βιβλιογραφική αναφορά 68, τροποποιημένη).

από την ποσότητα που προσλαμβάνεται εβδομαδιαίως με τις τροφές κάτω από φυσιολογικές συνθήκες. Εξάλλου, η χορήγηση βιταμίνης D για την αντιμετώπιση του δευτεροπαθούς υπερπαραθυρεοειδισμού αυξάνει την εντερική απορρόφηση του ασβεστίου και του φωσφόρου και ανεβάζει τα επίπεδά τους στο αίμα, αυξάνοντας τον κίνδυνο ασβεστοποίησης των αγγείων και των μαλακών μορίων. Έτσι, οι ασθενείς με XNA χρειάζονται φαρμακευτικά σκευάσματα που να δεσμεύουν το φωσφόρο.

Στο παρελθόν, χρησιμοποιήθηκαν φάρμακα που δέσμευαν το φώσφορο και περιείχαν αλουμίνιο. Τα παραπάνω σκευάσματα προκαλούν τοξικότητα εξαιτίας του αλουμινίου. Έτσι, χρησιμοποιούνται στις μέρες μας σκευάσματα που δεσμεύουν το φώσφορο και περιέχουν ασβέστιο, με στόχο την ελάττωση της εντερικής απορρόφησης του φωσφόρου.

Κύρια παρενέργεια από τη χρήση αλάτων ασβεστίου, με ή χωρίς τη χορήγηση βιταμίνης D, είναι η υπερασβεστιαμία. Στην περίπτωση μάλιστα συγχορήγησης παραγώγων της βιταμίνης D (όπως είναι η καλσιτριόλη), επιτείνεται η εντερική απορρόφηση ασβεστίου, με επακόλουθα την υπερασβεστιαμία και την ασβεστοποίηση των αγγείων με όλα τα δυσμενή επακόλουθα. Η χορήγηση αναλόγων της βιταμίνης D (δοξυκαλσιφερόλη ή παρικαλσιτόλη), που προκαλούν την απορρόφηση πολύ μικρών ποσοτήτων ασβεστίου, χρησιμοποιούνται

στη θεραπεία των ασθενών με XNA αντί της κλασικής βιταμίνης D.

Φάρμακα ελεύθερα ασβεστίου και αλουμινίου που δεσμεύουν το φωσφόρο, συντελώντας στην απομάκρυνσή του από τον οργανισμό, προσθέτουν συνεχώς στην θεραπευτική φαρέτρα. Οι στόχοι της θεραπευτικής παρέμβασης για την πρόληψη της ασβεστοποίησης των αγγείων σε ασθενείς με XNA είναι οι ακόλουθοι: ασβέστιο ορού 9,2-9,6 mg/dL, φωσφόρος ορού 2,5-5,5 mg/dL, γινόμενο $Ca \times P < 55 \text{ mg}^2/\text{dL}^2$ και PTH 100-200 pg/mL^{70,71}. Στα φάρμακα αυτά περιλαμβάνονται:

1. Η υδροχλωρική σεβελαμέρη (sevelamer hydrochloride) που ελαττώνει τα επίπεδα του φωσφόρου, της χοληστερόλης και των λιποπρωτεϊνών χαμηλής πυκνότητας (low density lipoproteins), χωρίς να αυξάνει τα επίπεδα του ασβεστίου.
2. Το σύμπλοκο πολυπυρηνικού υδροξειδίου του σιδήρου και σιδηρούχου πολυμάλτοζης (stabilized polynuclear-iron hydroxide / ferric-polymaltose).
3. Το ένυδρο χλωριούχο λανθάνιο (lanthanum chloride hydrate), για το οποίο διεξάγονται κλινικές δοκιμές.
4. Τα καλτσιομιμητικά.
5. Τα διφωσφονικά.

Η χορήγηση της σεβελαμέρης (Renagel®) φαίνεται ότι αναστέλλει την πρόοδο της ασβεστοποίησης. Η ασβεστοποίηση των στεφανιαίων αγγείων

γείων και της αορτής σε ασθενείς με ΧΝΑ δεν μεταβλήθηκε μετά από ετήσια χορήγηση σεβελαμέρης, σε αντίθεση με τους ασθενείς που χρησιμοποίησαν δεσμευτικά του φωσφόρου που περιέχουν ασβέστιο για ένα έτος, όπου παρατηρήθηκε αυξημένη ασβεστοποίηση των στεφανιαίων αγγείων και της αορτής για το ίδιο χρονικό διάστημα (Treat to Goal μελέτη)⁷².

Όσον αφορά στα καλσιομιμητικά φάρμακα (Cinacalcet®), η ικανότητά τους να τροποποιούν τη σηματοδοτική ενδοκυττάρια οδό, διαμέσου του υποδοχέα του ασβεστίου στα παραθυροειδικά κύτταρα, επηρεάζει τη λειτουργία των παραθυροειδών αδένων και ελαττώνει τα επίπεδα της παραθορμόνης στο πλάσμα των ασθενών με ΧΝΑ. Η θεραπεία με Cinacalcet® προκαλεί ήπια ελάττωση στα επίπεδα του γινομένου Ca x P στο πλάσμα και αναστέλλει την αγγειακή ασβεστοποίηση⁷³.

Η ετιδρονάτη (etidronate), ανάλογο πρώτης γενεάς των διφωσφονικών αλάτων, έχει ανασταλτικές δράσεις στη μεταλλοποίηση και τη δημιουργία κρυστάλλων υδροξυαπατίτη. Για το λόγο αυτό, χρησιμοποιείται ως αγωγή στην αντιμετώπιση της έκτοπης οστεοποίησης σε περιπτώσεις με ολική αρθροπλαστική ισχίου. Πρόσφατες έρευνες έδειξαν ότι τα διφωσφονικά εμποδίζουν την αρτηριακή ασβεστοποίηση, με μηχανισμό που σχετίζεται με την παραγωγή πεπτιδίων από τα αγγειακά λεία μυϊκά κύτταρα. Παράγωγα των διφωσφονικών που θα αναστέλλουν την αγγειακή ασβεστοποίηση αναμένονται στο μέλλον⁷⁴. Ακόμη, υποστηρίζεται ότι η ελάττωση της οστεοπροτεγερόνης του ορού, μέσα από την επίδραση της ετιδρονάτης, σχετίζεται με μεταβολές στην αγγειακή ασβεστοποίηση σε ασθενείς υπό αιμοκάθαρση⁴⁵. Επίσης, ότι η διαδεσμική έγχυση της ετιδρονάτης μαζί με αιθανόλη ελαττώνει τα επίπεδα της παραθορμόνης και του γινομένου Ca x P στο πλάσμα, αναστέλλοντας την αγγειακή ασβεστοποίηση⁷⁵.

Τέλος, η φετουϊνή σχετίζεται με αναστολή της δημιουργίας ιζήματος ασβεστίου και φωσφόρου και η χρήση της αποτελεί ελκυστικό μελλοντικό θεραπευτικό στόχο για τη θεραπεία της ασβεστοποίησης σε ασθενείς με ΧΝΑ⁷⁶.

Summary

G. Efstratiadis, A. Kyventidis, M. Diamandidis. Vascular calcification in patients with chronic renal failure. *Hellen Nephrol* 2006; 18 (2): 101-111.

Vascular calcification, especially of coronary

arteries, is considered a common phenomenon of advanced age (>65 y) and is associated with high risk of myocardial infarction. Vascular calcification, in the context of soft tissue calcification, is found with increased incidence and severity in patients with end stage renal disease (ESRD). Until recently, this process was attributed to increased P x Ca product but to date is considered as a complex result of sophisticated regulatory cell mechanisms. Vascular calcification in patients with ESRD is mainly located in the arterial media resulting in vascular stiffness and in accordance with intima calcification which is associated with atherogenesis are both involved in cardiovascular manifestations in these patients. The involved mechanisms along with factors inhibiting or provoking the process as well as the management of vascular calcification are analyzed in the present study.

Key words: calcification, cardiovascular disease, chronic renal failure, coronary disease, osteogenesis.

Βιβλιογραφία

1. Reslerova M, Moe SM. Vascular calcification in dialysis patients: pathogenesis and consequences. *Am J Kidney Dis* 2003; 41: 96-99.
2. Braun J, Oldendorf M, Moshage W, et al. Electron beam computed tomography in the evaluation of cardiac calcification in chronic dialysis patients. *Am J Kidney Dis* 1996; 27: 394-401.
3. Moe SM, Chen NX. Vascular calcification in end stage renal disease. *Clin Calcium* 2002; 12: 51-56.
4. Mintz GS, Popma JJ, Pichard AD, et al. Patterns of calcification in coronary artery disease. A statistical analysis of intravascular ultrasound and coronary angiography in 1155 lesions. *Circulation* 1995; 91: 1959-1965.
5. Rumberger JA, Simons DB, Fitzpatrick LA, et al. Coronary artery calcium area by electron-beam computed tomography and coronary atherosclerotic plaque area. A histopathologic correlative study. *Circulation* 1995; 92: 2157-2162.
6. Sangiorgi G, Rumberger JA, Severson A, et al. Arterial calcification and not lumen stenosis is highly correlated with atherosclerotic plaque burden in humans: a histologic study of 723 coronary artery segments using nondecalcifying methodology. *J Am Coll Cardiol* 1998; 31: 126-133.
7. Niskanen LK, Suhonen M, Siitonen O, et al. Aortic and lower limb artery calcification in type 2 (non-insulin-dependent) diabetic patients and non-diabetic control subjects. A five year follow-up study. *Atherosclerosis* 1990; 84: 61-71.
8. Fitzgerald PJ, Ports TA, Yock PG. Contribution of localized calcium deposits to dissection after angioplasty. An observational study using intravascular ultrasound. *Circulation* 1992; 86: 64-70.
9. Parfitt AM. Soft-tissue calcification in uremia. *Arch Intern Med* 1969; 124: 544-556.
10. Kuzela DC, Huffer WE, Conger JD, et al. Soft tissue calci-

- fication in chronic dialysis patients. *Am J Pathol* 1977; 86: 403-424.
11. *Virchow R*. Sclerosis and ossification of arteries. In: *Cellular Pathology. As Bases Upon Physiological and Pathological Histology*. New York: Dorer, 1971: 404-408.
 12. *Bostrom K, Watson KE, Horn S, et al*. Bone morphogenetic protein expression in human atherosclerotic lesions. *J Clin Invest* 1993; 91: 1800-1809.
 13. *Fitzpatrick LA, Severson A, Edwards WD, et al*. Diffused calcification in human coronary arteries. Association of osteopontin with atherosclerosis. *J Clin Invest* 1994; 94: 1597-1604.
 14. *Mori K, Shioi A, Jono S, et al*. Dexamethasone enhances in vitro vascular calcification by promoting osteoblastic differentiation of vascular smooth muscle cells. *Arterioscler Thromb Vasc Biol* 1999; 19: 2112-2118.
 15. *Shanahan CM, Cary NR, Salisbury JR, et al*. Medial localization of mineralization-regulating proteins in association with Monckeberg's sclerosis: evidence for smooth muscle cell-mediated vascular calcification. *Circulation* 1999; 100: 2168-2176.
 16. *Shanahan CM, Proudfoot D, Tyson KL, et al*. Expression of mineralisation-regulating proteins in association with human vascular calcification. *Z Kardiol* 2000; 89: 63-68.
 17. *Guerin AP, London GM, Marchais SJ, et al*. Arterial stiffening and vascular calcifications in end-stage renal disease. *Nephrol Dial Transplant* 2000; 15: 1014-1021.
 18. *Ahmed S, O'Neill KD, Hood AF, et al*. Calciphylaxis is associated with hyperphosphatemia and increased osteopontin expression by vascular smooth muscle cells. *Am J Kidney Dis* 2001; 37: 1267-1276.
 19. *Moe SM, O'Neill KD, Duan D, et al*. Medial artery calcification in ESRD patients is associated with deposition of bone matrix proteins. *Kidney Int* 2002; 61: 638-647.
 20. *Stary HC*. Natural history of calcium deposits in atherosclerosis progression and regression. *Z Kardiol* 2000; 89: 28-35.
 21. *Lachman AS, Spray TL, Kerwin DM, et al*. Calcification of Monckeberg. A review of the problem and a description of a patient with involvement of peripheral, visceral and coronary arteries. *Am J Med* 1977; 63: 615-622.
 22. *Edmonds ME*. Medial arterial calcification and diabetes mellitus. *Z Kardiol* 2000; 89: 101-104.
 23. *Foley RN, Parfrey PS, Sarnak MJ*. Clinical epidemiology of cardiovascular disease in chronic renal disease. *Am J Kidney Dis* 1998; 32: 112-119.
 24. *London GM*. Cardiovascular disease in chronic renal failure: pathophysiologic aspects. *Semin Dial* 2003; 16: 85-94.
 25. *Coates T, Kirkland GS, Dymock RB, et al*. Cutaneous necrosis from calcific uremic arteriolopathy. *Am J Kidney Dis* 1998; 32: 384-391.
 26. *Moshage W, Achenbach S, Daniel WG*. Novel approaches to the non-invasive diagnosis of coronary-artery disease. *Nephrol Dial Transplant* 2001; 16: 21-28.
 27. *Floege J, Ketteler M*. Vascular calcification in patients with end-stage renal disease. *Nephrol Dial Transplant* 2004; 19: 59-66.
 28. *Chen NX, Moe SM*. Vascular calcification in chronic kidney disease. *Seminars in Nephrology* 2004; 24: 61-68.
 29. *London GM, Marchais SJ, Guerin AP, et al*. Arterial structure and function in end-stage renal disease. *Nephrol Dial Transplant* 2002; 17: 1713-1724.
 30. *London GM, Marchais SJ, Safar ME, et al*. Aortic and large artery compliance in end-stage renal failure. *Kidney Int* 1990; 37: 137-142.
 31. *London GM*. Alterations of arterial function in end-stage renal disease. *Nephron* 2000; 84: 111-118.
 32. *London GM, Guerin AP, Marchais SJ, et al*. Arterial medial calcification in end-stage renal disease: impact on all-cause and cardiovascular mortality. *Nephrol Dial Transplant* 2003; 18: 1731-1740.
 33. *Blacher J, Guerin AP, Pannier B, et al*. Arterial calcifications, arterial stiffness, and cardiovascular risk in end-stage renal disease. *Hypertension* 2001; 38: 938-942.
 34. *Schaffer C, Heiss A, Schwarz A, et al*. The serum protein alpha 2-Heremans-Schmid glycoprotein/fetuin-A is a systemically acting inhibitor of ectopic calcification. *J Clin Invest* 2003; 112: 357-366.
 35. *Jono S, Nishizawa Y, Shioi A, and Morii H*. 1,25-Dihydroxyvitamin D3 increases in vitro vascular calcification by modulating secretion of endogenous parathyroid hormone-related peptide. *Circulation* 1998; 98: 1302-1306.
 36. *Giachelli CM, Jono S, Shioi A, et al*. Vascular calcification and inorganic phosphate. *Am J Kidney Dis* 2001; 38: 34-37.
 37. *Anderson HC*. Molecular biology of matrix vesicles. *Din Orthop* 1995; 314: 266-280.
 38. *Chen NX, O'Neill KD, Duan D, et al*. Phosphorus and uremic serum up-regulate osteopontin expression in vascular smooth muscle cells. *Kidney Int* 2002; 62: 1724-1731.
 39. *Moe SM, Duan D, Doehle BP, et al*. Uremia induces the osteoblast differentiation factor Cbfa1 in human blood vessels. *Kidney Int* 2003; 63: 1003-1011.
 40. *Karsenty G*. Minireview: transcriptional control of osteoblast differentiation. *Endocrinology* 2001; 142: 2731-2733.
 41. *Cheng SL, Shao JS, Charlton-Kachigian N, et al*. MSX2 promotes osteogenesis and suppresses adipogenic differentiation of multipotent mesenchymal progenitors. *J Biol Chem* 2003; 278: 45969-45977.
 42. *Towler DA, Bidder M, Latifi T, et al*. Diet-induced diabetes activates an osteogenic gene regulatory program in the aortas of low density lipoprotein receptor-deficient mice. *J Biol Chem* 1998; 273: 30427-30434.
 43. *Shanahan CM, Cary NR, Metcalfe JC, et al*. High expression of genes for calcification-regulating proteins in human atherosclerotic plaques. *J Clin Invest* 1994; 93: 2393-2402.
 44. *Giachelli C*. Vascular calcification mechanisms. *J Am Soc Nephrol* 2004; 15: 2959-2964.
 45. *Jono S, Ikari Y, Shioi A*. Serum osteoprotegerin levels are associated with the presence and severity of coronary artery disease. *Circulation* 2002; 106: 1192-1194.

46. *Tintut Y, Patel J, Territo M, et al.* Monocyte/macrophage regulation of vascular calcification in vitro. *Circulation* 2002; 105: 650-655.
47. *Demer LL.* Vascular calcification and osteoporosis: inflammatory responses to oxidized lipids. *Int J Epidemiol* 2002; 31: 737-741.
48. *Champagne CM, Takebe J, Offenbacher S, et al.* Macrophage cell lines produce osteoinductive signals that include bone morphogenetic protein-2. *Bone* 2002; 30: 26-31.
49. *Fukui N, Zhu Y, Maloney WJ, et al.* Stimulation of BMP-2 expression by pro-inflammatory cytokines IL-1 and TNFalpha in normal and osteoarthritic chondrocytes. *J Bone Joint Surg Am* 2003; 85: 59-66.
50. *Li X, Massa PE, Hanidu A, et al.* IKKalpha, IKKbeta, and NEMO/IKKgamma are each required for the NF-kappa B-mediated inflammatory response program. *J Biol Chem* 2002; 277: 45129-45140.
51. *Yamagishi S, Fujimori H, Yonekura H, et al.* Advanced glycation endproducts accelerate calcification in microvascular pericytes. *Biochem Biophys Res Commun* 1999; 258: 353-357.
52. *Parhami F, Morrow AD, Balucan J, et al.* Lipid oxidation products have opposite effects on calcifying vascular cell and bone cell differentiation. A possible explanation for the paradox of arterial calcification in osteoporotic patients. *Arterioscler Thromb Vasc Biol* 1997; 17: 680-687.
53. *Goodman WG, Goldin J, Kuizon BD, et al.* Coronary-artery calcification in young adults with end-stage renal disease who are undergoing dialysis. *N Engl J Med* 2000; 342: 1478-1483.
54. *Oh J, Wunsch R, Turzer M, et al.* Advanced coronary and carotid arteriopathy in young adults with childhood-onset chronic renal failure. *Circulation* 2002; 106: 100-105.
55. *Wang AY, Wang M, Woo J, et al.* Cardiac valve calcification as an important predictor for all-cause mortality and cardiovascular mortality in long-term peritoneal dialysis patients: a prospective study. *J Am Soc Nephrol* 2003; 14: 159-168.
56. *Aubin JE.* Advances in the osteoblast lineage. *Biochem Cell Biol* 1998; 76: 899-910.
57. *Hunter GK, Goldberg HA.* Nucleation of hydroxyapatite by bone sialoprotein. *Proc Natl Acad Sci U S A* 1993; 90: 8562-8565.
58. *Watson KE, Parhami F, Shin V, et al.* Fibronectin and collagen I matrixes promote calcification of vascular cells in vitro, whereas collagen IV matrix is inhibitory. *Arterioscler Thromb Vasc Biol* 1998; 18: 1964-1971.
59. *Tanimura A, McGregor DH, Anderson HC.* Matrix vesicles in atherosclerotic calcification. *Proc Soc Exp Biol Med* 1983; 172: 173-177.
60. *Proudfoot D, Skepper JN, Hegyi L, et al.* Apoptosis regulates human vascular calcification in vitro: evidence for initiation of vascular calcification by apoptotic bodies. *Circ Res* 2000; 87: 1055-1062.
61. *Schoen FJ, Tsao JW, Levy RJ.* Calcification of bovine pericardium used in cardiac valve bioprostheses. *Am J Pathol* 1986; 123: 134-145.
62. *Gorski JP.* Acidic phosphoproteins from bone matrix: a structural rationalization of their role in biomineralization. *Calcif Tissue Int* 1992; 50: 391-396.
63. *Steitz SA, Speer MY, McKee MD, et al.* Osteopontin inhibits mineral deposition and promotes regression of ectopic calcification. *Am J Pathol* 2002; 161: 2035-2046.
64. *Speer MY, McKee MD, Guldberg RE, et al.* Inactivation of the osteopontin gene enhances vascular calcification of matrix Gla protein-deficient mice: evidence for osteopontin as an inducible inhibitor of vascular calcification in vivo. *J Exp Med* 2002; 196: 1047-1055.
65. *Heiss A, DuChesne A, Denecke B, et al.* Structural basis of calcification inhibition by alpha 2-HS glycoprotein/fetuin-A. Formation of colloidal calciprotein particles. *J Biol Chem* 2003; 278: 13333-13341.
66. *Ketteler M, Bongartz P, Westenfeld R, et al.* Association of low fetuin-A (AHSG) concentrations in serum with cardiovascular mortality in patients on dialysis: a cross-sectional study. *Lancet* 2003; 361: 827-833.
67. *Luo G, Ducy P, McKee MD, et al.* Spontaneous calcification of arteries and cartilage in mice lacking matrix GLA protein. *Nature* 1997; 386: 78-81.
68. *Hujairi N, Afzali B, Goldsmith D.* Cardiac calcification in renal patients: what we do and don't know. *Am J Kidney Dis* 2004; 43: 234-243.
69. *Munroe P, Olgunturk R, Jean-Pierre Fryns, et al.* Mutations in the gene encoding the human matrix Gla protein cause Keutel syndrome. *Nature genetics* 1999; 21: 142-144.
70. *Salusky I, Goodman WG.* Cardiovascular calcification in end-stage renal disease. *Nephrol Dial Transplant* 2002; 17: 336-339.
71. *Goodman WG.* Vascular calcification in end-stage renal disease. *J Nephrol* 2002; 15: 82-85.
72. *Goodman WG.* Medical management of secondary hyperparathyroidism in chronic renal failure. *Nephrol Dial Transplant* 2003; 18: 1112-1118.
73. *Goodman WG.* Calcimimetics: a remedy for all problems of excess parathyroid hormone activity in chronic kidney disease? *Curr Opin Nephrol Hypertens* 2005; 14: 355-60.
74. *Ono K, Wada S.* Regulation of calcification by bisphosphonates. *Clin Calcium* 2004; 14: 60-63.
75. *Koiwa Fumihiko, Hasegawa Takeshi, Kojima Ichiro, et al.* Time course of change in calcium x phosphorus product after percutaneous ethanol injection therapy. *Nephrol Dial Transplant* 2003; 18: 1153-1157.
76. *Price P, Lim Joo.* The inhibition of calcium phosphate precipitation by fetuin is accompanied by the formation of a fetuin-mineral complex. *J Biol Chem* 2003; 278: 22144-22152.

Αλληλογραφία:

Γ. Ευστρατιάδης
Εθνικής Αμύνης 14
Θεσσαλονίκη 546 21
Τηλ.: 6974 799768